

УДК 619:636.09:616.99.7-63

Ліщук С. Г.

кандидатка сільськогосподарських наук,
асистентка кафедри нормальної та патологічної морфології і фізіології,
Заклад вищої освіти «Подільський державний університет»
Кам'янець-Подільський, Україна
E-mail: itomlin@ukr.net
ORCID: 0000-0002-6294-5259

Ковальова О. М.

магістр ветеринарної медицини,
асистентка кафедри нормальної та патологічної морфології і фізіології,
Заклад вищої освіти «Подільський державний університет»
Кам'янець-Подільський, Україна
E-mail: frolova.vas4422@gmail.com
ORCID: 0009-0000-9131-9380

Добровольський В. А.

магістр ветеринарної медицини,
асистент кафедри нормальної та патологічної морфології і фізіології,
Заклад вищої освіти «Подільський державний університет»
E-mail: Dobrovolsky.va@gmail.com
ORCID: 0000-0002-2678-5649

**ЗМІНИ ПОКАЗНИКІВ КРОВІ ТА ОКРЕМІ ПАТОГІСТОЛОГІЧНІ АСПЕКТИ
ПЕЧІНКИ ПРИ БАБЕЗІОЗІ М'ЯСОЇДНИХ****Анотація**

У статті наведено результати дослідження морфологічного прояву, діагностичних порівняльних змін показників крові, а також деяких патогістологічних аспектів печінки при бабезіозі м'ясоїдних тварин (собак та котів).

Результати загального та біохімічного дослідження крові знаходилися в межах фізіологічної норми із невеликими змінами у складі периферичної крові. Досліджено, що це пов'язано з життєвим циклом паразиту в еритроцитах, в результаті чого розвивається гемолітична анемія, наслідком якої є клінічні симптоми змін у крові та печінці.

Загальний клінічний аналіз крові тварин показав, що рівень вмісту еритроцитів та гемоглобіну децю знижується, так само відзначається сильне зниження тромбоцитів та зменшення кількості лейкоцитів у собак в середньому на 30,6%. У котів цей показник знижено на 24,7%. Зниження кількості еритроцитів, імовірно, пов'язане із розвитком в них бабезій. Таке зниження склало 27,9% у собак та 18,6% у котів. Зміни критеріїв рівня гемоглобіну, еритроцитів та лімфоцитів є ознакою анемічного синдрому. Подібний результат свідчить про морфологічні зміни та порушення функцій усіх органів і систем.

Встановлено, що у мазках крові чітко видно уражені еритроцити, які переважно мали більший за норму розмір та набували неправильної форми. У полі зору мікроскопу спостерігали анізоцитоз, поїкілоцитоз, що свідчить про функціональну недостатність кровотворних органів при різних анеміях і є наслідком хвороби.

Аналіз гістозрізу показав, що структура деяких дольок печінки змінена. Значна кількість білірубину в гепатоцитах. Виражений гемосидероз та повнокрів'я прилеглої частини синусоїдів. У цитоплазмі спостерігається незначна кількість дрібних жирових вакуолей, що свідчить про початкову стадію розвитку жирової дистрофії. Візуалізуються вогнищеві некрози гепатоцитів з дискмплексацією тканини печінки та порушенням балок.

Ключові слова: бабезіоз, піроплазмоз, собака, кіт, еритроцити, гемоглобін, гемосидероз.

Вступ. Бабезіоз як хвороба м'ясоїдних тварин відома з кінця XIX століття. На початку XX століття цей протозооз був виявлений на території України. Сьогодні зазначена інвазія має надзвичайно широке розповсюдження серед різних видів тварин на усіх континентах земної кулі та в різних природно-кліматичних зонах, про що свідчать публікації вчених різних країн. Бабезіоз спочатку розглядався переважно як тропічне і субтропічне захворювання у чотирилапих м'ясоїдних, але останнім часом він все частіше трапляється в помірних регіонах світу [4; 7; 8].

Інвазійна хвороба бабезіоз викликається кліщовими внутрішньоеритроцитарними найпростішими паразитами роду *Babesia* і є однією з найпоширеніших хвороб тварин у всьому світі. Бабезіоз (інша назва – піроплазмоз) зустрічається в одомашнених собак і котів, диких собачих (вовки, лисиці, шакали та динго) та диких котячих (леопарди, леви) і є одним із порівняно нових антропоозоонозів у людей [2].

Останнім часом спостерігається тенденція до зростання кровопаразитарних захворювань серед дрібних непродуктивних тварин (бабезіоз, анаплазмоз), а також розширення ареалу переносника (іксодовий кліщ), проміжних господарів (мишоподібні гризуни, лисиці, кабани та ін.) та самих збудників паразитарних хвороб (*Babesia*, *Anaplasma*). Резервуаром збудника при цьому можуть служити не тільки м'ясоїдні, а й самі популяції кліщів, у яких збудник зберігається за рахунок трансаваріальної та трансфарної передачі. Особливо висока частка таких тварин серед безпритульних собак та котів [3].

Babesia не мають тканинної стадії, натомість відразу після інокуляції в організм при присмоктанні кліща проникають у червоні кров'яні тільця. В еритроцитах вони діляться, проходячи кілька таких стадій: амeboїдну, овальну одноклітинну, двоклітинну [6]. Після руйнування еритроциту трофозоїти проникають у наступну клітину. Таким чином, цикл безстатевого розмноження повторюється. Згодом під час руйнування еритроцитів у кров потрапляють продукти життєдіяльності паразитів та гетерогенні протеїни, що зумовлює потужну пірогенну реакцію та інші загальнотоксичні прояви [7].

Результати гематологічних та біохімічних досліджень показують, що у собак при тяжкій формі бабезіозу спостерігаються еритропенія, зниження рівня гемоглобіну, гематокриту, тромбоцитів, лейкоцитоз, збільшення концентрації в крові білірубину (3,25 разів), сечовини (1,55), креатиніну (1,23), зменшення вмісту глюкози (на 1550%). При середньому та легкому ступені тяжкості захворювання вищевказані гематологічні та біохімічні зміни у собак виражені менше [1; 9].

Низка авторів зазначає, що гематологічні зміни у котів зазвичай виявляються регенеративною гемолітичною анемією у поєднанні з поїкілоцитозом, поліхромазією, анізоцитозом та тромбоцитопенією. Механізм тромбоцитопенії остаточно не з'ясований. Одним із можливих пояснень є секвестрація тромбоцитів у селезінці або імуноопосередковане руйнування тромбоцитів та розвиток дисемінованої внутрішньосудинної коагулопатії (ДВС-синдром). Біохімічні зміни здебільшого включають підвищення показників печінки та нирок, а іноді й підвищення активності ферментів підшлункової залози та гіпоглікемію [5; 8; 9].

У зв'язку з вищевикладеним важливу роль відіграє своєчасна і точна діагностика бабезіозу у собак та котів. Деякі сучасні тести проводяться для створення бази даних з метою отримання загального уявлення про стан обстежуваної тварини, інші, більш специфічні – для виявлення певних форм патологій [10].

Дослідженням бабезіозу займається багато вчених. Вони досліджували багато аспектів цього захворювання за різних форм клінічного перебігу, проте зміни гематологічних показників, зокрема значне зниження кількості тромбоцитів у крові, а також явище гемосидерозу печінки, мало вивчені, що і викликало у нас інтерес та надало основу для подальшого аналізу.

Мета дослідження. Завданням наших досліджень було вивчення морфологічного прояву, діагностичних порівняльних змін показників крові, а також деяких патогістологічних аспектів печінки при бабезіозі м'ясоїдних тварин (собак та котів) у місті Вінниця. Ми використовували для підтвердження діагнозу дані клінічної лабораторії приватної лікарні ветеринарної медицини "VinVet".

Виклад основного матеріалу дослідження. Дослідження виконувались на базі приватної лікарні ветеринарної медицини "VinVet" у м. Вінниця Вінницької області та на кафедрі нормальної та патологічної морфології і фізіології факультету ветеринарної медицини і технологій у тваринництві Закладу вищої освіти «Подільський державний університет».

Під час аналізу даних були враховані фізіологічні, клінічні та патоморфологічні параметри. Поруч із загальними методами дослідження стану тварини (біохімічний аналіз крові, загальний аналіз крові) були застосовані гістологічні методи досліджень.

В експерименті були задіяні собаки та коти віком від 2 до 3 років різних порід, вікових груп, що знаходились у різних фізіологічних станах, в кількості 20 голів кожного виду ($n = 20$), у яких в анамнезі та клінічній картині попередньо був встановлений діагноз «бабезіоз».

Для більш точного визначення поширення вказаної інфекції були проаналізовані документи первинної ветеринарної звітності, а також ураховані особисті спостереження під час досліджень. Для вивчення зазначених даних ми проводили аналіз ветеринарної звітності клініки, записів у журналі із використанням електронної програми "JetVet" для реєстрації хворих тварин. При надходженні у клініку для постановки діагнозу у тварин ми: збирали анамнез, проводили загальний клінічний огляд, вимірювали температуру тіла, досліджували мазки периферичної крові, проводили гематологічні дослідження крові, а також проводили гістологічне дослідження патологічного матеріалу.

При постановці діагнозу «бабезіоз» ми проводили мікроскопію мазків периферичної крові. Відбір крові у собак та котів проводили з внутрішньої стегнової вени або передньої підшкірної вени передпліччя у сидячому положенні або лежачи на боці. Для проведення загального аналізу крові та виготовлення мазка біоматеріал збирали до мітки в пробірці з ЕДТА.

Біохімічні показники сироватки крові досліджували за допомогою автоматичного аналізатора «STAT FAX 1904+» (США). У сироватці крові визначали: загальний білок, сечовину, глюкозу, аланінамінотрансферазу (АлАт), аспаратамінотрансферазу (АсАт), лужну фосфатазу. У разі виявлення паразитів визначали інтенсивність інвазії шляхом підрахунку кількості бабезій у 20 полях зору і виражали у відсотках до загального числа еритроцитів у цих полях зору при збільшенні 90x7.

Матеріалом гістологічного дослідження став патологічний матеріал, отриманий після загибелі двох тварин. При цьому було проведено забір низки органів (печінка, нирки, селезінка), які підготували для подальшого гістологічного дослідження – провели фіксацію зрізів органів товщиною 30 мкм, які потім були пофарбовані за загальноприйнятою методикою, забарвлення мазків проводилося гематоксилин-еозином, заливка в ParaplastPlus®. Частина гістологічних зрізів отримана за допомогою заморожуючого мікротому МЗ-2, частина – шляхом заливки до парафіну та нарізки на санному мікротомі МС 2. Зафарбовані зрізи були занурені у синтетичний бальзам. Для мікроскопічного дослідження застосовувався світловий мікроскоп Leica DME ок. 16x; об. 4x, 8x, 40x [3].

Статистичну обробку результатів експериментальних досліджень проводили з визначенням середнього арифметичного (M), його похибки (m) та рівня вірогідності (p) з використанням таблиці t-критеріїв Стьюдента, а також за допомогою стандартного пакету «Statistica» у програмі Microsoft Excel 2013 і Statsf.

Результати біохімічного дослідження крові знаходяться в межах фізіологічної норми із невеликими змінами у складі периферичної крові (табл. 1), що може свідчити про локальні патологічні зміни у кровоносній системі. Це пов'язано з життєвим циклом паразита в еритроцитах. Під час виходу з еритроцитів у плазму бабезії руйнують їх, що призводить до вивільнення гемоглобіну. В результаті цього розвивається гемолітична анемія, наслідком якої і є клінічні симптоми змін у крові та печінці.

Таблиця 1. Біохімічний аналіз крові при бабезіозі м'ясоїдних тварин (M±m)

Показник	Результати дослідження у собак (M±m)	Норма у собак	Результати дослідження у котів (M±m)	Норма у котів
АЛТ, мкмоль/л	37 ±0,13	10–55	40,1 ±0,13	12–60
АСТ, мкмоль/л	19 ±0,23	10–30	24 ±0,23	14–45
Лужна фосфатаза	84 ±0,12	20–150	83 ±0,12	25–170
Креатинін, мг/л	5,88 ± 0,22	5–12	7,12 ± 0,22	6–15
Глюкоза, мкмоль/л	6,2 ±0,10	3,4–6,1	4,4 ±0,10	3,5–6,9
Загальний білок	61,2 ±0,18	55,0–80,0	72,2 ±0,18	56,0–90,0
Сечовина	10 ±0,13	2–12	9 ±0,13	3–15

Примітка: різниця є вірогідною (P<0,05)

Концентрації лужної фосфатази, глюкози, загального білка, креатиніну, аланінамінотрансферази (АлАт), аспартатамінотрансферази (АсАт) та сечовини у сироватці крові м'ясоїдних хоча і характеризувалися деякими коливаннями показників, проте не виходили за межі фізіологічних норм для цих видів тварин. Під час вивчення результатів загального гематологічного аналізу (табл. 2) відзначаємо, що рівень вмісту еритроцитів (RBC) та гемоглобіну (HGB) дещо знижується, так само відзначається сильне зниження тромбоцитів (Plt) та зменшення кількості лейкоцитів (WBC).

Таблиця 2. Загальний аналіз крові тварин за гострого перебігу бабезіозу (M±m)

Вид дослідження	Результати дослідження у собак (M±m)	Середня норма у собак	Результати дослідження у котів (M±m)	Середня норма у котів
HGB, g/L	144,50 ±0,02	120–170	152,30 ±0,01	125–170
RBC, 10 ⁹ /л	4,63±0,03	6–8,8	9,9±0,02	5–18,5
MCV, fL	78,1±0,6	60–77	75,4±0,2	65–80
MCH, pg	28,8±0,10	19–24	27,2±0,10	20–28
WBC 10 ⁹ /л	4,2±0,10	5–16	3,8±0,20	5–12,5
Lymph, 10 ⁹ /л	1,8±0,01	1–5	1,6±0,05	1–5
Gran, 10 ⁹ /л	2,19±0,10	2–8	2,1±0,20	2–10
Mon, 10 ⁹ /л	0,4±0,16	0,1–1	0,3±0,10	0,1–1
HCT, л/л 4	0,038±0,11	0,37–0,55	0,029±0,10	0,40–0,62
Plt, 10 ⁹ /л	42,2±0,20	200–580	40,0±0,30	200–600

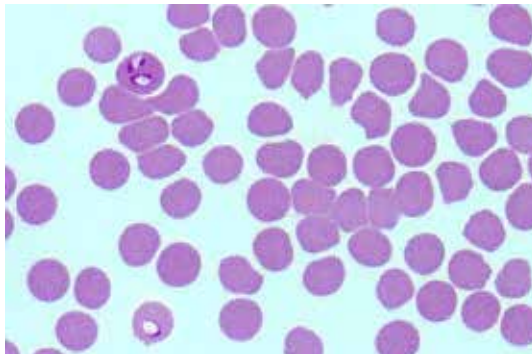
Примітка: різниця є вірогідною (P<0,005)

Кількісний вміст лімфоцитів (Lymph), моноцитів (Mon) та гранулоцитів (Gran) знаходився в межах норми, хоча варто відзначити, що їх вміст був близький до нижньої межі. Водночас якісний показник лейкоцитів (WBC) у собак в середньому був знижений на 30,6%, а у котів цей показник був знижений на 24,7%. Зниження кількості еритроцитів (RBC) пов'язане із розвитком в них бабезій. Таке зниження склало 27,9% у собак та 18,6% у котів.

Зниження числа гемоглобіну (HGB) та гематокриту (HCT), очевидно, спричинене гемолітичною анемією. У відсотковому еквіваленті воно сягнуло у собак 12,8%, у котів – 32,5%. До причин підвищення середнього еритроцитарного обсягу (MCV) та середньої концентрації гемоглобіну (MCH) можна віднести анемію та ураження печінки. З усіх перерахованих показників найсильнішим було зниження рівня тромбоцитів (Plt) аж на 67,9% у собак та на 52,4% у котів.

Зміни критеріїв рівня гемоглобіну, еритроцитів та лімфоцитів є ознакою анемічного синдрому. Подібний результат свідчить про морфологічні зміни та порушення функцій всіх органів і систем.

У мазку крові (рис. 1) чітко видно уражені еритроцити, які переважно мали більший за норму розмір та набували неправильної форми. Таким чином, в полі зору мікроскопу ми спостерігали анізоцитоз, пойкилоцитоз, що свідчить про функціональну недостатність кровотворних органів при різних анеміях і є наслідком хвороби.



**Рис. 1. Мазок крові собаки при бабезіозі.
Внутрішньоеритроцитарні грушоподібні піроплазми *Babesia canis***

Фарбування азуреозіном за Романовським – Гімза,
Microscope: DM3000, Zoom Iris: 100 mm, Exposure: 60,000 ms

Аналіз гістозрізу показав (рис. 2), що структура деяких дольок печінки змінена. Значна кількість білірубину в гепатоцитах. У полі зору мікроскопу було виражене повнокрів'я прилеглої частини синусоїдів. Також значно виражені вогнищеві крововиливи. В просвіті судин спостерігалася здебільшого плазма. Еритроцити або відсутні, або в невеликій кількості. Гепатоцити неправильної багатогранної форми, формують радіальні балки.

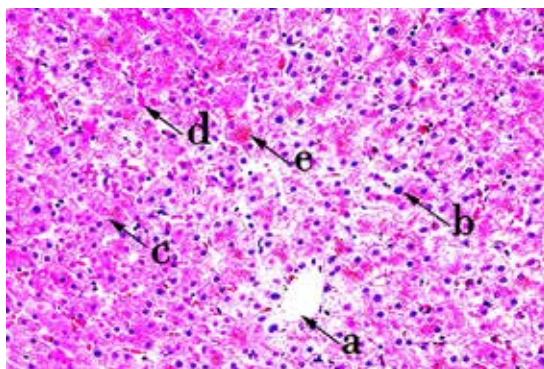


Рис. 2. Гемосидероз печінки у кішки при бабезіозі:

a – центральна долькова вена; *b* – ядра гепатоцитів; *c* – печінкові балки;
d – кровоносні судини (синусоїдні капіляри); *e* – гемосидерин в цитоплазмі гепатоцитів
Фарбування гематоксилін-еозином;

Microscope: DM3000, Zoom Iris: 50 mm, Video DOF: Camera: FLEXACAM-C1-2721240065,
Format: 2160p, 3840x2160, Exposure: 30.000 ms

Трапляються окремі гепатоцити, які в своїй цитоплазмі мають незафарбовані ділянки різних розмірів і форми. У цитоплазмі накопичується незначна кількість дрібних жирових вакуолей, що свідчить про початкову стадію розвитку жирової дистрофії. Спостерігаються вогнищеві некрози гепатоцитів з дискмплексацією тканини печінки та порушенням балок. Виразений гемосидероз. Зруйновані та деформовані еритроцити та вільний гемоглобін у плазмі крові стимулюють порушення співвідношення між нормальним функціонуванням судинної стінки та течією крові. Стимулюється прорив судинно-тромбоцитарного гемостазу, що спричиняє збільшення адгезії та агрегації формених елементів крові на судинній стінці.

Висновки і перспективи подальших досліджень. У ході аналізу даних підтверджено, що попередній клінічний діагноз бабезіозу м'ясоїдних тварин можна поставити на основі дослідження мазка крові в поєднанні з історією хвороби, гемато-біохімічними, посмертними та гістопатологічними змінами.

Наведені результати патогістологічних досліджень становлять теоретичну і практичну цінність для науковців, а подальші дослідження будуть спрямовані на поглиблене вивчення гістоморфологічних даних на ранніх стадіях патологічного процесу.

Список використаних джерел

1. Ветеринарна клінічна біохімія / В.І. Левченко, В.В. Влізло, І.П. Кондрахін та ін. ; за ред В.І. Левченка і В.Л. Галяса. Біла Церква, 2002. 400 с.
2. Клінічна, анатомічна та імунопатологічна характеристика інфекції *Babesia gibsoni* у домашнього собаки (*Canis familiaris*) / Е.Дж. Возняк, Б.К. Барр, Дж.В. Томфорд, І. Яман, С. Макдоноу, Ф. Мур, Д. Найдан, Т.В. Робінсон, А. Конрад. *J. Parasitol.* 2019. С. 692–699. DOI: 10.2307/3284248.
3. Горальський Л.П., Хомич В.Т., Кононський О.І. Основи гістологічної техніки і морфофункціональні методи дослідження у нормі та при патології. Житомир : Полісся, 2015. 388 с.
4. Патогенетична терапія розладів судинно-тромбоцитарного гемостазу за гострого спонтанного бабезіозу собак / О. Дубова, А. Рудченко, Д. Фещенко, А. Дубовий, І. Чала, О. Жозінська. *Науковий вісник Львівського національного університету ветеринарної медицини та біотехнологій.* 2022. № 23 (103). С. 96–102. DOI:10.32718/nvlvet10313.
5. Прус М.П., Краснянчук І.В. Фактори клітинного та гуморального імунітету при експериментальному бабезіозі собак. Київ, 2002. С. 78.
6. Brown A.L., Shiel R.E., Irwin P.J. Clinical, haematological, cytokine and acute phase protein changes during experimental *Babesia gibsoni* infection of beagle puppies. *Exp. Parasitol.* 2021. P. 185–196. DOI: 10.1016/j.exppara.2015.08.002.
7. *Babesia gibsoni* infection in a dog from Indiana / A.R. Irizarry-Rovira, J. Stephens, J. Christian, A. Kjemtrup, D.B. DeNicola, W.R. Widmer, P.A. Conrad. *Vet. Clin. Pathol.* 2001. P. 180–188. DOI: 10.1111/j.1939-165X.2001.tb00429.x.
8. Pathological Studies on Ovine Babesiosis / P.A. Manwar, S.G. Chavhan, S.P. Awandkar, R.K. Jadhav, B.M. Kondre, R.R. Mugale, B.S. Khillare. *Indian J. Vet. Pathol.* 2023. № 47 (4). P. 300–307. DOI:10.5958/0973-970X.2023.00054.8.
9. Serum hemolytic activity of *Babesia gibsoni*-infected dogs: The difference in the activity between self and nonself red blood cells / T. Onishi, S. Suzuki, M. Horie, M. Hashimoto, T. Kajikawa, I. Ohishi, H. Ejima. *J. Vet. Med. Sci.* 2022. P. 203–206. DOI: 10.1292/jvms.55.203.
10. Clinicopathological findings, molecular detection and characterization of *Babesia gibsoni* infection in a sick dog from Italy / M. Trotta, E. Carli, G. Novari, T. Furlanello, L. Solano-Gallego. *Vet. Parasitol.* 2019. P. 318–322. DOI: 10.1016/j.vetpar.2009.07.022.

Lishchuk S. G.

*PhD in Agricultural Sciences,
Assistant at the Department of Normal and Pathological Morphology and Physiology
Higher Educational Institution “Podillia State University”
Kamyanets-Podilskyi, Ukraine
E-mail: itomlin@ukr.net
ORCID: 0000-0002-6294-5259*

Kovalova O. M.

*Master of Veterinary Medicine,
Assistant at the Department of Normal and Pathological Morphology and Physiology
Higher Educational Institution “Podillia State University”
Kamyanets-Podilskyi, Ukraine
E-mail: frolova.vas4422@gmail.com
ORCID: 0009-0000-9131-9380*

Dobrovolsky V. A.

*Master of Veterinary Medicine,
Assistant at the Department of Normal and Pathological Morphology and Physiology
Higher Educational Institution “Podillia State University”
Kamyanets-Podilskyi, Ukraine
E-mail: Dobrovolsky.va@gmail.com
ORCID: 0000-0002-2678-5649*

BLOOD INDICATORS CHANGES AND CERTAIN PATHOHISTOLOGICAL ASPECTS OF THE LIVER IN BABEZIOSIS OF CARNIVORES

Abstract

The article presents the results of the study of the clinical and morphological manifestation, diagnostic comparative changes in blood parameters, as well as some pathohistological aspects of the liver in babesiosis in carnivores (dogs and cats).

The results of the general and biochemical examination of the blood were within the physiological norm with minor changes in the composition of the peripheral blood. It has been studied that this is related to the life cycle of the parasite in erythrocytes – as a result of which hemolytic anemia develops, the consequence of which are clinical symptoms of changes in the blood and liver.

The general clinical blood analysis of the animals showed that the level of erythrocytes and hemoglobin is slightly reduced, as well as a strong decrease in platelets and a decrease in the number of leukocytes in dogs by an average of 30.6%, in cats this indicator is reduced by 24.7%, respectively.

The decrease in the number of erythrocytes is most likely related to the development of babesia in them, and amounted to 27.9% in dogs and 18.6% in cats. Changes in hemoglobin, erythrocyte, and lymphocyte criteria are a sign of anemic syndrome. A similar result indicates morphological changes and dysfunction of all organs and systems.

It was established that the affected erythrocytes were clearly visible in the blood smears, which in most cases had a larger than normal size and acquired an irregular shape. In the field of view of the microscope, anisocytosis and poikilocytosis were observed, which indicates the functional insufficiency of hematopoietic organs in various anemias and is a consequence of the disease.

Analysis of the histosection showed that the structure of some liver lobes was changed. A significant amount of bilirubin in hepatocytes. Pronounced hemosiderosis and full blood of the adjacent part of the sinusoids. A small amount of small fat vacuoles is observed in the cytoplasm, which indicates the initial stage of the development of fatty dystrophy. Focal necrosis of hepatocytes with discomplexation of liver tissue and disruption of beams are visualized.

Key words: babesiosis, piroplasmosis, dog, cat, erythrocytes, hemoglobin, hemosiderosis.

References

1. V.I. Levchenko, V.V. Vlizlo, I.P. Kondrakhin and others; edited by V.I. Levchenko and V.L. Galyas. (2002). *Veterynarna klinichna biokhimiia* [Veterinary clinical biochemistry]. Bila Tserkva. 400 p. [in Ukrainian].
2. Wozniak, E.J., Barr, B.C., Thomford, J.W., Yamane, I., McDonough, S.P., Moore, P.F., Naydan, D., Robinson, T.W., & Conrad, P.A. (2019). Klinichna, anatomichna ta imunopatolohichna kharakterystyka infektsii Babesia gibsoni u domashnoho sobaky [Clinical, anatomic, and immunopathologic characterization of Babesia gibsoni infection in the domestic dog]. (*Canis familiaris*) *J. Parasitol.* P. 692–699. DOI: 10.2307/3284248 [in Ukrainian].
3. Horalskyi, L.P., Khomych, V.T., & Kononskyi, O.I. (2015). *Osnovy histolohichnoi tekhniky i morfofunktsionalni metody doslidzhennia u normi ta pry patolohii* [Basics of histological technique and morphofunctional research methods in normal and pathological conditions]. Zhytomyr: Polissia [in Ukrainian].
4. Dubova, O., Rudchenko, A., Feshchenko, D., Dubovyi, A., Chala, I., & Zghozinska, O. (2021). Patohenetychna terapiia rozladiv sudynno-trombotsytarnoho hemostazu za hostroho spontannoho babeziozu sobak [Pathogenetic therapy of disorders of vascular and platelet hemostasis in acute spontaneous babesiosis in dogs]. *National University of Veterinary Medicine and Biotechnology.* 23(103), 96–102. DOI:10.32718/nvlvet10313 (Index Copernicus) [in Ukrainian].
5. Prus, M.P., & Krasnyanchuk, I.V. (2002). Faktory klitynnoho ta humoralnoho imunitetu pry eksperymentalnomu babeziozi sobak [Factors of cellular and humoral immunity in experimental babesiosis in dogs]. *Kyiv.* p. 78 [in Ukrainian].
6. Brown, A.L., Shiel, R.E., & Irwin, P.J. (2021). Clinical, haematological, cytokine and acute phase protein changes during experimental Babesia gibsoni infection of beagle puppies. *Exp. Parasitol.* P. 185–196. DOI: 10.1016/j.exppara.2015.08.002.
7. Irizarry-Rovira, A.R., Stephens, J., Christian, J., Kjemtrup, A., DeNicola, D.B., Widmer, W.R., & Conrad, P.A. (2001). Babesia gibsoni infection in a dog from Indiana. *Vet. Clin. Pathol.* P. 180–188. DOI: 10.1111/j.1939-165X.2001.tb00429.x.
8. Manwar, P.A., Chavhan, S.G., Awandkar, S.P., Jadhav, R.K., Kondre, B.M., Mugale, R.R., & Khillare, B.S. (2023). Pathological Studies on Ovine Babesiosis. *Indian J. Vet. Pathol.* 47(4). P. 300–307. DOI:10.5958/0973-970X.2023.00054.8.
9. Onishi, T., Suzuki, S., Horie, M., Hashimoto, M., Kajikawa, T., Ohishi, I., & Ejima, H. (2022). Serum hemolytic activity of Babesia gibsoni-infected dogs: The difference in the activity between self and nonself red blood cells. *J. Vet. Med. Sci.* P. 203–206. DOI: 10.1292/jvms.55.203.
10. Trotta, M., Carli, E., Novari, G., Furlanello, T., & Solano-Gallego, L. (2019). Clinicopathological findings, molecular detection and characterization of Babesia gibsoni infection in a sick dog from Italy. *Vet. Parasitol.* P. 318–322. DOI: 10.1016/j.vet-par.2009.07.022.